

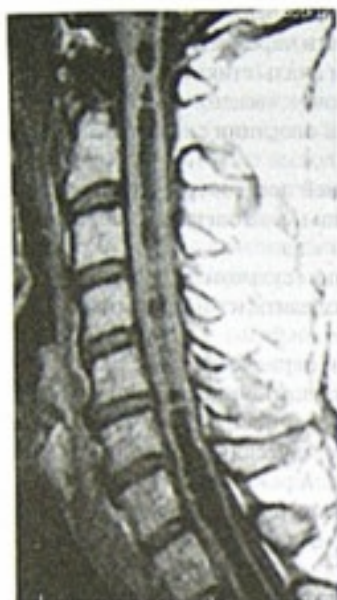

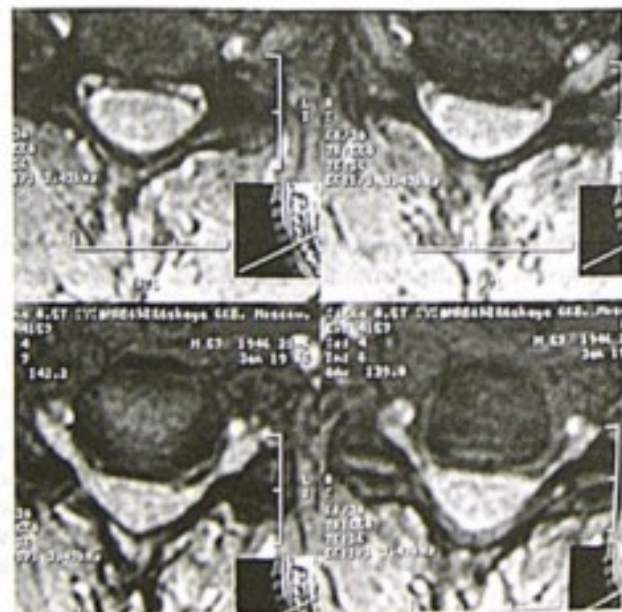
Рис. 9-64. Сирингомиелия, сирингобульбия

ногах, центрального пареза мышц правой руки, тогда же появилась указанная боль.

На МРТ (рис. 9-64) были выявлены признаки формирования сирингомиелии на протяжении от продолговатого мозга до уровня конуса спинного мозга. Больной был оперирован, проведен невролиз корешков спинного мозга на уровне травмы и вскрытие кисты в области конуса спинного мозга, около выхода конечной нити. Кисту в полном объеме опорожнили, и в течение 7–10 сут после операции все симптомы значительно регрессировали. Через 2 нед после операции болевой синдром возобновился. На контрольных МРТ признаков сирингомиелии не было.

Применение НПВС, а также опиоидных анальгетиков оказалось неэффективным, интенсивность болевого синдрома составляла 8 баллов по визуальной аналоговой шкале. Связь боли с активными движениями резко ограничивала двигательную реабилитацию больного.

Через 2 года на МРТ (рис. 9-65, 9-66) — веретенообразной формы область гиперинтенсивного сигнала в режиме T2 и гипointенсивного сигнала в режиме T1, при этом интенсивность сигнала близка, но не совпала с интенсив-



ностью сигнала ликвора. Область сигнала захватывала все сегменты шейного утолщения спинного мозга и несколько смежных сегментов вверх. Признаков напряженности или увеличения объема спинного мозга на данном уровне не было. Эта область располагалась в проекции правого заднего и бокового канатиков.

Данное образование могло представлять собой остаточную полость сирингомиелии либо область глиоза спинного мозга как исход сирингомиелии.

Больной был оперирован в феврале 2006 г., проведена ультразвуковая сулькомиелотомия входных зон задних корешков на протяжении C<sub>5</sub>, C<sub>6</sub>, C<sub>7</sub>, C<sub>8</sub> сегментов справа.

Интраоперационно после сулькомиелотомии в проекции заднего канатика вскрыли продольно расположенную полость без содержимого, выстланную желтоватого цвета тканью с четкими границами, являющуюся глиоматозным изменением спинного мозга.

После операции болевой синдром регрессировал на 80%, в сравнении с предоперационным уровнем.

Пароксизмов усиления боли в послеоперационном периоде не было. Боль выраженностью до 5 баллов по визуальной аналоговой шкале оставалась в зоне дерматомы T<sub>1</sub> справа.

Таким образом, у данного больного развилась посттравматическая сирингомиелия, сирингобульбия с формированием зоны глиоза спинного мозга на месте участка предыдущей кисты. Данная зона явилась очагом генераторной активности сформировавшейся алгической системы, которая была разрушена ультразвуковым деструктором.

В послеоперационном периоде возник периферический парез правой руки 3–4 балла. Парез в раннем и промежуточном послеоперационном периоде постепенно регрессировал до 4 баллов. Болевой синдром в руке с пароксизмальными усилениями был купирован на 80%, в сравнении с дооперационным уровнем.

Развитие пареза, вероятно, было связано с проведением миелотомии на большую глубину и/или под более острым к вертикальной плоскости углом с частичным разрушением переднего рога либо с протяженным значительным пересечением проводников глубокой чувствительности, вошедших в спинной мозг в составе задних корешочков спинного мозга.

Данные говорят о высокой важности точного соблюдения техники вмешательства, с учетом узости одностороннего оперативного доступа, морфологических данных конкретного случая. В данной ситуации область глиоза спинного мозга располагалась со стороны развития болевого синдрома, также

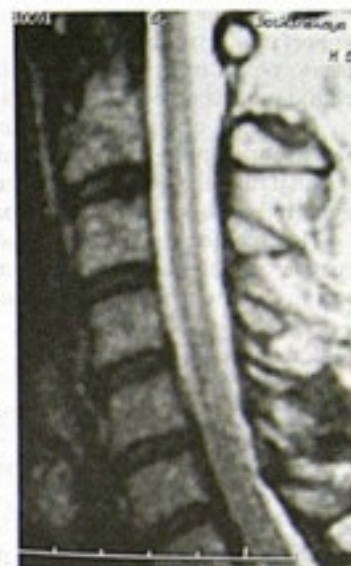

Рис. 9-66. Признаки глиоза спинного мозга на месте бывшей ранее кисты